



## Регенерация костной ткани в стоматологии. Клинические и экспериментальные исследования уровня регенерации различных костьзамещающих материалов

А.В. Павленко

В.Ф. Токарский

М.А. Павленко

Г.Б. Проць

A. Shterenberg

**П**атологические процессы, происходящие в костях лицевого скелета, в том числе и в альвеолярных отростках челюстей, приводят к потере костной ткани, которая не всегда полностью восстанавливается. Используемые в стоматологической практике биоматериалы или костьзамещающие материалы могут способствовать процессу заживления, но механизмы регенерации костной ткани еще остаются не полностью изученными.

Присутствие бактерий и постоянная утечка бактериальных токсинов после удаления инфицированного корня зуба, если лунка не обрабатывалась надлежащим образом и не заполнялась костьзамещающим материалом, способствуют сохранению образовавшегося костного дефекта. Заживление и регенерация такого дефекта зависит от способности размещенного биоматериала обеспечивать регенерацию костной ткани.

Основная функция альвеолярного отростка челюстей – это удерживание корней зубов. Существует мнение, что альвеолярный отросток сохраняет свою анатомическую форму и размеры пока в нем содержатся корни зубов. После удаления зуба или корня зуба альвеолярный отросток подвергается процессу атрофии и, как следствие, становится уменьшенным по высоте и по ширине (Atwood D. A. 1957, 1979; Hedegard B. 1962; Carlsson G.E & Persson G. 1967;

Pietrokowski G. & Massler M. 1967; Mercier P. & Lafontant R. 1979; Bergman B. & Carlsson G.E. 1985; Schropp L. et al. 2003; Pietrokovsky J. et al. 2007).

Достоверно подтверждено, что в течение первых нескольких лет после удаления зуба или корня зуба высота альвеолярного отростка нижней челюсти уменьшается до 7 мм, хотя, в тоже самое время, снижение высоты альвеолярного отростка верхней челюсти менее заметно. Соответственное уменьшение ширины альвеолярного отростка в вестибуло-оральном или щечно-язычном направлениях как на верхней, так и на нижней челюсти, находится в диапазоне от 3 до 8 мм – в зависимости от челюсти и вида удаленного корня зуба (Pietrokowski & Massler 1967; Schropp et al. 2003).

Изучение процесса заживления лунки удаленного корня зуба у людей проводится давно путем исследования

образцов биопсии костной ткани Evian et al. (1982), Carlsson et al. (1967), Trombelli et al. (2008), полученных из беззубого участка челюсти перед установкой имплантата.

Проведенные исследования определили различные интервалы заживления лунки удаленного корня (от 2 дней до около 7 месяцев) и показали, что этот процесс включает образование грануляционной ткани, затем её замену на соединительную ткань и губчатую кость, которая впоследствии замещается чешуйчатой костью и костным мозгом.

Наблюдения, проведенные Carlsson et al. (1967), показали, что в течение первых 40 дней заживления после удаления корня зуба вестибулярная кортикальная пластинка постепенно резорбируется и частично заменяется вновь сформированной губчатой костной тканью, которая впоследствии прогрессивно заполняет лунку.

А.В. Павленко, профессор, директор Института Стоматологии Национальной Медицинской Академии Последипломного Образования им. П.Л. Шупика, г. Киев, Украина

В.Ф. Токарский, к.м.н., доцент кафедры стоматологии, института стоматологии Национальной Медицинской Академии Последипломного Образования им. П.Л. Шупика, г. Киев, Украина.

М.А. Павленко, к.м.н., доцент кафедры стоматологии, института стоматологии Национальной Медицинской Академии Последипломного Образования им. П.Л. Шупика, г. Киев, Украина.

Г.Б. Проць, к.м.н., доцент кафедры хирургической стоматологии Ивано-Франковского Государственного Национального Медицинского Университета, г. Ивано-Франковск, Украина

A. Shterenberg, к.м.н., B.Sc. Ph.D., практикующий хирург-стоматолог, консультант и лектор компании «SUNSTAR Degradable Solutions AG», Zurich, Switzerland по вопросам клинического применения остеотропных материалов.

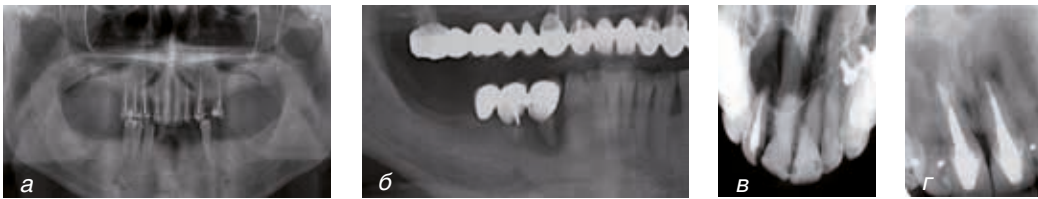


Рис. 1. Причины разрушения костной ткани:

а) остеомиелит; б) пародонтоз; в) радикулярная киста; г) апикальный периодонтит

Описывая образцы костной ткани, полученные через 23 дня после удаления корня зуба, эта группа авторов приходит к заключению, что «оставшаяся оригинальная костная ткань выглядит как некротизированная кость, судя по многочисленному количеству пустых лакун».

В ретроспективном исследовании Kassolis et al. (2010) проводит анализ образцов костной ткани, полученной из беззубого участка альвеолярного отростка. Были изучены 154 образца (82 – с верхней челюсти и 72 – с нижней челюсти), полученные перед установкой имплантатов.

Диагноз образцов был основан на самом характерной, видимой на гистологическом препарате особенности, а именно – жизнеспособная эта костная ткань или не жизне-способная, фиброз это или остеомиелит. Из 154 биопсий в 49.2% образцов была идентифицирована жизнеспособная кость и в 35% образцов – нежизнеспособная кость. Процент нежизнеспособной кости был выше в образцах, полученных с нижней челюсти – 38.9%, в то время, как с верхней челюсти – 31.7%.

### Лечение костных дефектов

Костная ткань имеет очень высокий потенциал регенерации. Вновь сформированная костная ткань после созревания обладает теми же механическими и биологическими характеристиками, как и окружающая кость (Marsell и Einhorn, 2011).

Недостаточное образование кровяного сгустка либо присутствие воспалительных процессов, таких как остеомиелит, киста, кистогранулема, верхушечный периодонтит могут вызывать уменьшение образования кости в период заживления (Baldini et al., 2011)

В зависимости от формы и размера костного дефекта во многих клинических ситуациях используются хирургические вмешательства по замещению их и созданию адекватного объема костной ткани (Kneser and Stark, 2002). После потери зубов костная ткань альвеолярного отростка подвергается резорбции (Araujo and Lindhe, 2005, Soucacos et al., 2008). В клинических случаях со значительной атрофией альвеолярного отростка для его реконструкции используется костный или костьзамещающий материал (Esposito et al., 2006).

Разнообразные методы замещения костных дефектов и различные материалы используются сегодня в хирургической стоматологии, имплантологии и пародонтологии для замещения дефекта и создания адекватного объема костной ткани.

Однако, следует помнить, что существенное значение в регенерации новой костной ткани имеют процесс образования гематомы и васкуляризация подсаженного материала.

Используются материалы человеческого происхождения – собственная кость, где донором является сам пациент (аутогенный материал) или материал, полученный от

другого человека, – трупная кость (аллогенный материал).

Собственная кость, используемая для замещения костных дефектов, до сегодняшнего дня считается «золотым стандартом» (Soucacos et al., 2008).

Аутогенная кость содержит собственные живые клетки, которые способны дифференцироваться для участия в регенерации новой костной ткани. Одно из преимуществ собственного костного материала – это ограничение развития иммунологических реакций. Другими словами, отсутствует опасность аллергии.

Другое преимущество – присутствие в материале факторов роста, которые способствуют новообразованию кости в реципиентной зоне.

Неблагоприятная реакция организма на материал из собственной кости ограничена, но при этом всегда требуется дополнительная операция, которая не безразлична для пациента и, кроме того, присутствуют такие факторы, как риск инфицирования, болезненность в месте забора и постоперативный дискомфорт. Интенсивная резорбция аутогенной кости не позволяет получить предсказуемый результат создания адекватного объема сформированной новой костной ткани (Dimitriou et al., 2011).

Кроме того, прибавляется стоимость операции по забору костной ткани, увеличивается время реабилитации, что в существенной степени влияет на выбор данного хирургического метода (Dahlin and Johansson, 2010).

Альтернативой собственной кости является аллогенный костьзамещающий материал, полученный от донора.

Аллотрансплантат может также быть пересажен без удаления каких-либо частиц костной ткани. Он может использоваться свежим или

сухим, замороженным или обрабатывается, чтобы были удалены любые остатки минералов, белков, факторов роста хозяина и была получена деминерализованная, замороженная, сухая костная матрица.

Однако имеющиеся литературные источники указывают на то, что при использовании аллогенного материала возможно инфицирование организма реципиента вирусами от донорского материала, что является фактором, способствующим развитию технологий получения синтетических костзамещающих материалов (Brant and Davison, 2008).

Другой альтернативой собственному костному материалу может быть использование ксеногенного костзамещающего материала, где донором является животное (крупный рогатый скот, свинья или лошадь).

Использование синтетических биоматериалов для регенерации костной ткани развивается как общепринятая, действующая, альтернативная методика замещения костных дефектов в широком спектре хирургических процедур.

Главная цель использования синтетических биоматериалов при создании адекватного объема костной ткани в дентальной имплантации – это увеличение потенциала заживления дефектов кости без дополнительного хирургического вмешательства, связанного с забором собственной костной ткани пациента.

Точное определение биоматериалов дал D.F. Williams: «Материалы, предназначенные для контакта с биологическими системами организма, которые должны обеспечивать лечение, увеличение объема и замещаться на любую ткань органа, восстанавливая его функцию» (D.F. Williams, 2009).

С развитием науки о тканях и тканевой инженерии произошли существенные изменения в понимании биологии костной ткани и механизмов взаимодействия между костью и биоматериалами. Последнее определение, данное биоматериалам, звучит следующим образом – это «имплантируемый материал, который сохраняет свою функцию при контакте с живой тканью организма» (M. Vallet-reg, 2010).

Самыми популярными костзамещающими материалами, которые используются сегодня в хирургической стоматологии, пародонтологии и имплантологии, являются материалы, содержащие гидроксипатит или синтетический остеокондуктивный резорбируемый  $\beta$ -три кальций фосфат.

Успешное заживление и регенерация костной ткани зависят от морфологической структуры, функции и биологических процессов, происходящих во вновь сформированной костной ткани. Чтобы лучше понимать эти процессы, требуются дополнительные исследования, изучающие взаимодействие между поверхностью кости и биоматериала.

### **Физиология костной ткани**

Костная ткань – это важный источник кальция и часть системы, регулирующей постоянство содержания кальция в крови. Поступление ионов кальция (Ca) из кишечника, почек и вымывание этих ионов из костей скелета регулируется системными гормонами. Ионы кальция жизненно важны для многих клеточных функций и играют определенную роль в передаче сигналов. Ионизированный кальций присутствует в плазме крови, в цитоплазме клеток и в жидкости, находящейся за пределами клеток.

Концентрация Ca в крови четко контролируется кальций-регулирующими гормонами, такими как гормон паращитовидной железы (PTH), витаминный гормон D и кальцитонин. Низкая концентрация Ca в крови активизирует секрецию паращитовидной железы. Высокая концентрация Ca в крови активизирует секрецию кальцитонина щитовидной железой. Вымывание ионов Ca из кишечника и освобождение ионов кальция из костей скелета регулирует витамин D3, который формирует гомеостатическую систему с обратной связью и устанавливает концентрацию Ca в крови 2.2–2.5 mMol/l.

Ионы фосфора присутствуют во всех тканях и имеют важное значение в генерации энергии для клеточного метаболизма. Они так же влияют на реакцию ферментов и функцию белков. Фосфор – это существенный компонент в составе клеточных мембран и присутствует так же в гидроксипатите, который является минеральной частью костной ткани.

### **Структура и композиция костной ткани**

Костная ткань состоит из минерализованного волокнистого матрикса, включающего костные клетки и воду. Неорганическая часть кости (70%) главным образом представлена кальцием и фосфором в соотношении Ca к P – составляющем 1.67.

Минералы формируют кристаллическую структуру гидроксипатита  $[Ca_{10}(PO_4)_6(OH)_2]$ .

Дополнительные минералы, например: кремний, стронций или фтористые соединения абсорбируются из кровяного русла и входят в состав минерального компонента кости. Существует предположение, что эти элементы могут воздейство-

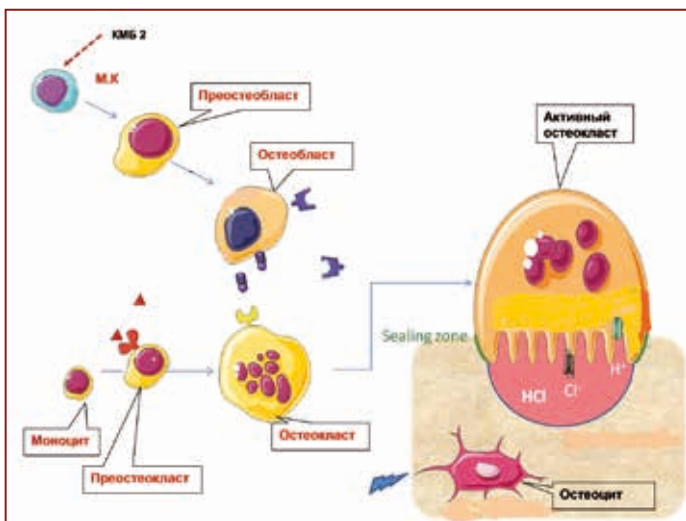


Рис. 1. Схема взаимодействия, активации остеокласта и остеобласта.

Использованы фигуры из сервера «Медицинское Искусство».

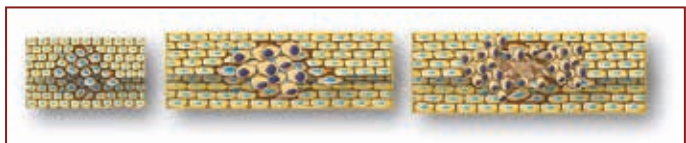


Рис. 2. Схема внутримембранного механизма формирования костной ткани.

Использованы фигуры из сервера «Медицинское Искусство».

вать на метаболизм костных клеток и изменять функцию остеокластов и остеобластов (Gazzano и другие., 2010).

Органическую часть костной ткани представляет внеклеточная матрица (ВМ), состоящая из нескольких видов белка. Внеклеточная матрица отвечает за прочностные характеристики костной ткани, её метаболическую функцию и регенерацию новой кости. Главная часть ВМ – это коллаген тип 1 (более 90%). Формирование волокон коллагена в костной матрице играет большую роль в процессе образования новой костной ткани.

Существует более двадцати видов коллагена с различными биофизическими и биохимическими свойствами, такими как растворимость, низкое иммуногенное свойство или высокий предел прочности. Коллагены осуществляют структурную поддержку скелета, кожи, кровеносных сосудов, нервов и волокни-

стых капсул, покрывающих внутренние органы (Patino и др., 2002, Allori и др., 2008).

В этой матрице присутствует множество групп факторов роста. Их изоформы участвуют в процессе регенерации костной ткани в качестве сигнальных белков.

Некоторые из этих факторов роста, такие как (VEGF) – фактор, стимулирующий формирование эндотелия сосудов; (PDGF) – фактор полученный из тромбоцитов; (TGF-β) – трансферный фактор и присутствующий в нем костный морфогенетический белок (BMP-2), очень близко вовлекаются в процесс формирования новой костной ткани и могут иметь значение для реконструктивной хирургии (Allori и др., 2008).

### Клетки костной ткани

Известны три основные клетки костной ткани – это остеобласты, остеоциты и остеокласты.

Остеобласты – клетки мезенхимального происхождения и содержатся они в костном мозге (Askmyr et al., 2009).

Мезенхимальные клетки, не считая остеобласты, могут дифференцироваться в фибробласты, хондроциты и миобласты. Определение окончательного типа клетки зависит от факторов, регулирующих внутриклеточные реакции и от гена, специфичного для каждой конкретной клетки.

Остеоцит – самая многочисленная клетка в костной ткани. Представляет из себя остеобласт, замурованный в костной матрице, в лакуне, окруженный минерализованной, вновь сформированной костной тканью (Рис. 1). Остеоциты имеют протоплазматические отростки, с помощью которых осуществляется контакт с другими остеобластами или остеоцитами (Bonewald, 2008).

Эта межклеточная коммуникация имеет существенное значение в реакции костной ткани на нагрузку. (Skerry, 2008).

Остеобласты и клетки костного мозга являются основными факторами, инициирующими активацию резорбции костной ткани остеокластами. (Matsuo и Irie, 2008).

Остеокласты, происходящие от моноцитов, – это высоко специализированные, многоядерные клетки, основной функцией которых является резорбция костной ткани. Остеобласты и клетки костного мозга стимулируют дифференцировку преостеокласта в многоядерный остеокласт посредством факторов колоний макрофагов.

### Регенерация и ремоделирование костной ткани

Формирование костной ткани осуществляется путем двух различных механизмов. Первый механизм это эндохондральный, который присутствует при формировании длинных, трубчатых костей скелета. Второй механизм – внутримембранный, при котором происходит непосредственное формирование костной ткани. Примером такого механизма формирования костной ткани являются верхняя и нижняя челюсти, а также кость лопатки. (Cohen, 2006, Kronenberg, 2003) (Рис. 2).

Внутримембранный механизм формирования костной ткани начинается со сжатия клеток предшественниц остеобластов и когда плотность клеток достигает достаточно высокой степени, происходит дифференцировка преостеобласта в остеобласт.

В процессе формирования костной ткани остеобласты оказываются замурованными в минерализованной матрице и превращаются в остеоциты (Franz-Odenaal, 2011).

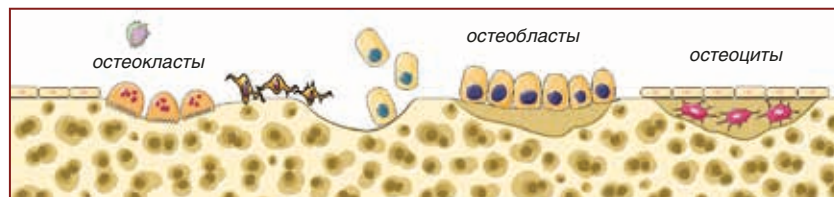
Обновление костной ткани скелета – это непрерывный процесс. За человеческую жизнь до 20% костной ткани обновляется. За счет этого происходит рост скелета, увеличивается прочность костной ткани, как ответ на возникающие нагрузки. Это нормальный физиологический процесс. Сбалансированность процесса ремоделирования костной ткани зависит от координации взаимодействия двух типов клеток, остеокластов и остеобластов.

Совсем по иному рассматривается процесс регенерации костной ткани в стоматологии. Рутинное удаление корня одного зуба или нескольких зубов приводит к безвозвратной потере костной ткани. Участок, где произошло удаление корня зуба, лишается нагрузки, отсутствует функциональная нагрузка, ухудшается кровоснабжение и питание этого участка. Мы сталкиваемся с феноменом атрофии альвеолярного отростка, который во многих клинических случаях затрудняет ортопедическую реабилитацию стоматологических больных методом дентальной имплантации.

**Цель настоящего исследования** – более детально раскрыть механизмы регенерации костной ткани в области дефекта, а так же клинически и экспериментально обосновать целесообразность применения синтетических остеокондуктивных костьзамещающих материалов, обеспечивающих лучшее заживление и полную регенерацию костной ткани.

### **Костьзамещающие материалы**

В начале использования этих материалов главным требованием, которое предъявлялось к ним, являлась возможность замещения костного дефекта с минималь-



**Рис. 3. Схема ремоделирования костной ткани.**  
Использованы фигуры из сервера «Медицинское Искусство».

ной реакцией окружающих тканей. Другими словами, материал должен был быть инертным. С развитием этих материалов, появляются новые и новые требования. Биоматериал должен служить платформой, каркасом, обеспечивать формирование костной ткани на своей поверхности и в своем присутствии позволять остеобластам строить костную матрицу, т.е материал должен обладать остеокондуктивными свойствами. Материал должен резорбироваться и полностью замещаться на собственную костную ткань.

Биоматериал может обладать и остеоиндуктивными свойствами, чтобы стимулировать дифференцировку остеобластов для формирования новой костной ткани (Van der Stok et al., 2011). Индукция формирования новой кости зависит от нескольких свойств биоматериала: например микротопография поверхности, резорбируемость и микро и макро пористость (Hoppe et al., 2011, Wennerberg and Albrektsson, 2009).

Синтетические костьзамещающие материалы производятся из различных биологически совместимых материалов, например биорезорбируемые полимеры, биокерамика, биоактивное стекло. Современные синтетические костьзамещающие материалы как правило, содержат гидроксиапатит или кальций фосфатные соединения. Различные композиции синтетических костьзамещающих материалов обуславливают различную скорость их резорбции,

а высокая макропористость способствует прорастанию кровеносных сосудов (Wahl и Czernuszka, 2006).

Изучение поведения различных биоматериалов в костных дефектах, уровня их регенерации могут дать более глубокие знания механизма заживления, замещения костных дефектов и эффекта влияния типов материалов на процесс формирования новой костной ткани.

### **Материалы и методы**

С января 2012 г. по декабрь 2013 г. в клиническом исследовании приняли участие 126 пациентов с различными костными дефектами, которые заполнялись остеотропными материалами. Лечение проводилось, примерно, одинаково – как на верхней, так и на нижней челюстях.

Все пациенты принимали антибиотики. Назначался Амоксициллин из расчета по 1г. 2 раза в день или Clindamycin – по 300 мг 3 раза в день в течение 5 дней. Начинался прием антибиотиков за один день до оперативного вмешательства.

Три химически и физически различных, широко применяемых биоматериала были выбраны для этого исследования:

1. easy-graft CRYSTAL, размер гранул от 500 до 1000  $\mu\text{m}$ . (SUNSTAR Degradable Solutions AG/Zurich/CH) – микропористый синтетический бифазный остеокондуктивный материал, у которого каждая гранула состоит из 40%  $\beta$ -трикальций фосфата ( $\beta$ -ТКФ) и 60% гидроксиапатита (H A). Каждая гранула, независимо

от её диаметра, покрыта 10 мкм. оболочкой полилактидной и полигликоидной кислот (ПЛГК). Изначально сыпучие гранулы смачиваются непосредственно в шприце органическим растворителем – Biolinker (N-methyl-2-pyrrolidone). Гранулы склеиваются и выходят в костный дефект как паста из тубика. Попав в контакт с жидкостью раны, Biolinker вымывается кровью из оболочки и материал твердеет, приобретая монолитную прочную структуру.

2. easy-graft CLASSIC, размер гранул от 500 до 1000 мкм (SUNSTAR Degradable Solu-

tions AG/Zurich/CH): по технологии приготовления идентичен с easy-graft CRYSTAL, а отличие в том, что гранулы состоят из чистого  $\beta$ -трикальций фосфата ( $\beta$ -ТКФ) и резорбируются быстрее.

3. Bio-Oss, размер частичек от 0,25–1 мм. (Geistlich PharmaAG/Wolhusen/CH) – ксеногенный костьзамещающий материал (бычья кость). Путем химической и термической обработки удаляются белковые фракции и другие органические субстанции, при этом сохраняется матрица связанного естественного гидроксиапатита.

Все пациенты были разделены на четыре исследовательские группы в зависимости от примененного костьзамещающего материала: Bio-Oss (n =29); easy-graft CLASSIC (n=40); easy-graft CRYSTAL (n=48); easy-graft CRYSTAL и Bio-Oss (n=9) при двустороннем Синус Лифте у одного и того же пациента.

Примеры клинического использования: easy-graft CLASSIC (Рис. 4), Bio-Oss (Рис. 5) easy-graft CRYSTAL (Рис. 6), двусторонний Синус Лифт с двумя материалами (Рис. 7).

## Клинический пример 1.

Использование easy-graft CLASSIC в качестве костьзамещающего материала в пародонтологии. Лечение костного кармана

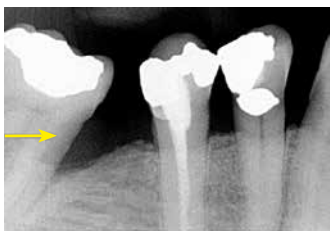


Рис. 4а. Исходная ситуация

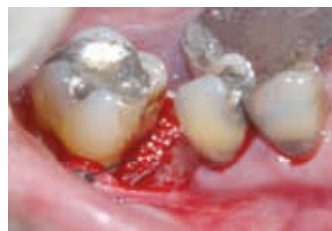

Рис. 4б. Дефект заполнен материалом (глубина кармана 10 мм) easy-graft CLASSIC

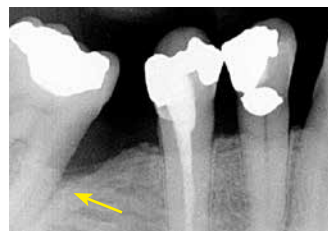
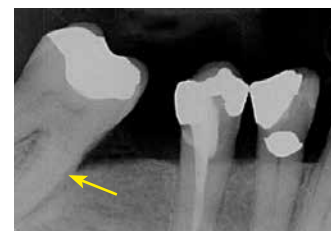
Рис. 4в. Через 1 год: глубина кармана редуцировалась с 10 мм до 3 мм. Полное замещение материала на собственную костную ткань



## Клинический пример 2.

Использование Bio-Oss в качестве костьзамещающего материала при операции Синус Лифт

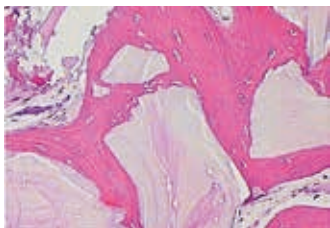


Рис. 5а. Исходная ситуация

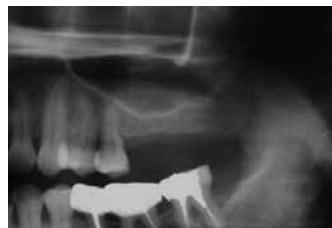

Рис. 5б. Установка имплантатов через 6 месяцев

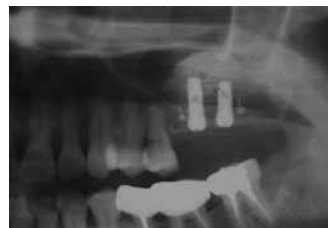

Рис. 5в. Гистологический препарат. Вновь формируемая костная ткань окружает частицы материала Bio-Oss

Bio-Oss, как костьзамещающий материал, широко используется в хирургической стоматологии, дентальной имплантации, пародонтологии (Baldini et al., 2011)

Гистологические исследования показали – вновь формируемая костная ткань находится в контакте с частицами материала.

Близкое отношение между костьзамещающим материалом и недавно сформированной костью поднимает вопрос – имеет ли Bio-Oss остеогенетические свойства и каков его уровень регенерации (Iezzi et al., 2008).

## Клинический пример 3.

Использование easy-graft CRYSTAL в качестве костьзамещающего материала при заполнении лунки удаленного корня зуба

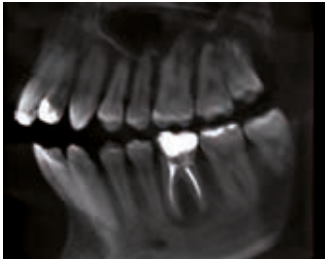

Рис. 6а. КТ – исходная ситуация

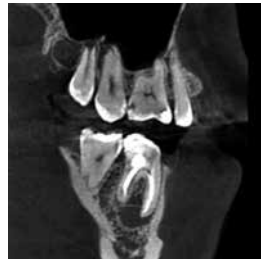

Рис. 6б. КТ – резорбция костной ткани

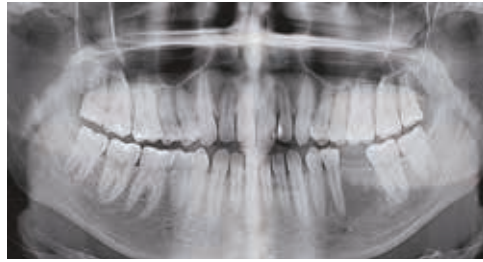


Рис. 6в. Замещение костного дефекта через 6 месяцев

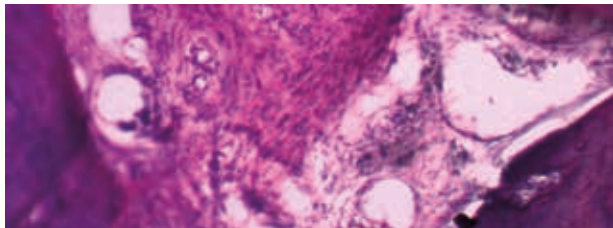


Рис. 6д. Гистологический препарат. Вновь с регенерированная костная ткань

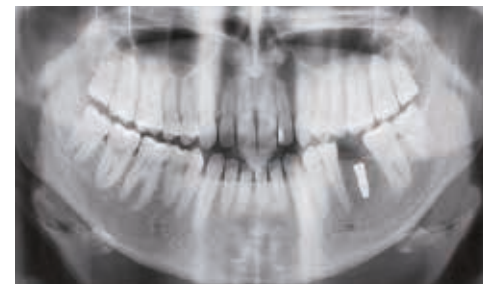


Рис. 6г. Установлен имплантат Super Line Ø 4.0 мм длина 10 мм

## Клинический пример 4.

Использование двух костьзамещающих материалов easy-graft CRYSTAL и Bio-Oss на одном пациенте при проведении операции двухстороннего Синус Лифта

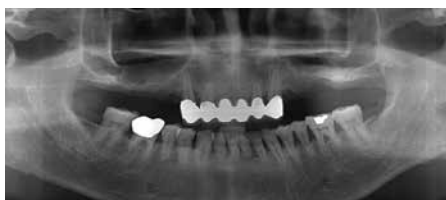

Рис. 7а. Исходная клиническая ситуация

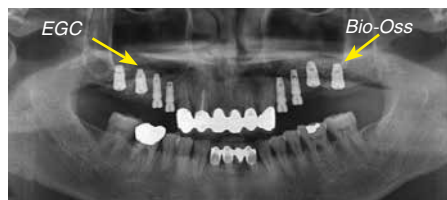

Рис. 7б. Справа easy-graft CRYSTAL и слева Bio-Oss. Через 6 месяцев установка имплантатов

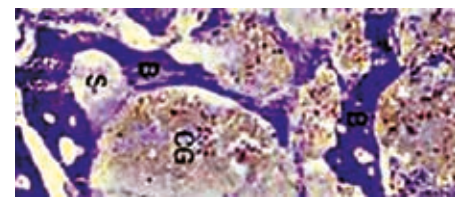


Рис. 7г. Гистологический препарат: слева (Bio-Oss) – остатки костного трансплантата, как отдельные гомогенные фрагменты в контакте с новой костной тканью



Рис. 7в. Гистологический препарат справа (easy-graft CRYSTAL – вновь сформированная собственная костная ткань. Гранулы материала отсутствуют

Цель данного исследования состояла в том, чтобы сравнить два различных остеотропных материала – **easy-graft CRYSTAL** и **Bio-Oss**, в случае, когда эти материалы были использованы у одного и того же больного.

Оценка результатов проводилась с применением панорамной рентгенографии, 3-х мерной компьютеризиро-

ванной томографии, а так же были проведены гистологические и гисто-морфометрические исследования.

### Результаты

Одно из самых важных заключений научных дискуссий, которые в последние годы очень активно ведутся по вопросу о применении различных костьзамещающих материалов в стоматологии, – это

их биосовместимость и уровень регенерации (Васильев А.В. Котова-Лапоминская Н.В. 2004; Галахин К.А., Сидельников П.В., 2006;)

Самые убедительные результаты уровня регенерации костьзамещающего материала демонстрируют его использование при наращивании высоты нижней стенки гайморовой пазухи. Однако «ретроспективные исследо-

вания, проводимые в этом направлении, не установили ни одного материала для замещения костного дефекта, который был бы эквивалентен аутогенной кости» (Jensen, S. S. et al. 2013; Mouraret, S. et al. 2014)

Следовательно, очень многие исследователи полагают, что аутоотрансплантат костной ткани является самым эффективным материалом для заполнения костных дефектов в современной стоматологии.

В тоже самое время многие авторы достигли хороших результатов в применении различных материалов для замещения дефектов костной ткани различной природы происхождения, особенно, – синтетического, на основе  $\beta$ -три кальций фосфата ( $\beta$ -ТКФ) (Chazono M., et al. (2008); Cordaro L., et al. (2008); Huber A. and Weber F.E. (2009)) Следовательно, целесообразность и своевременность данного исследования стали еще более актуальными.

Панорамные рентгенограммы, которые делались сразу после операции, через 6 месяцев и через 9 месяцев, четко показывали место расположения каждого материала, используемого в данной операции, и высоту нового дна гайморовой пазухи.

На контрольных рентгенограммах выявлялось, что через 3 месяца значительная часть гранул материала **easy-graft CRYSTAL™** резорбируется. Через 6 месяцев иногда видны только оставшиеся небольшие частицы, и к 9 месяцам наступает полная резорбция материала с заменой на собственную кость.

Так же было отмечено, что после полного рассасывания материала **easy-graft CRYSTAL™** вновь образованная кость в верхнечелюстной пазухе в течение процесса ремоделирования

несколько снижается по высоте. Затем, после установки имплантата и приложения нагрузки, уровень высоты кости остается стабильным.

Материал Bio Oss изначально был менее видимым, чем **easy-graft CRYSTAL™**, но вновь сформированная костная матрица ясно просматривалась у обоих материалов.

Через 6 месяцев: контур костной ткани вокруг гранул **easy-graft CRYSTAL™** стал более четким. Через 9 месяцев структура костной ткани, заполняющей дефект, была подобна естественной кости. Материал **easy-graft CRYSTAL™** полностью заменился на собственную кость, и не было видно присутствие гранул.

На КТ лучше и легче определялась истинная высота и размеры пересаженного материала, границы нового дна гайморовой пазухи, а также процесс окостенения.

Гистологическое исследование образцов кости, взятых через 6 месяцев из области внесения **easy-graft CRYSTAL™**, отчетливо показало интенсивное образование костной ткани между гранулами препарата.

Через 9 месяцев на гистологических образцах можно было наблюдать изменение формы кости. Материал к этому моменту полностью резорбировался, и только в некоторых местах присутствовали мельчайшие остатки гранул.

В большинстве образцов биопсии от стороны, где применялся материал Bio-Oss, отмечалось содержание зрелой чешуйчатой кости.

Губчатая кость содержала остециты в своих лагунах, но степень динамического развития кости (связанного с активностью остеобластов), как и резорбции костного материала, была незначительной. Остатки костного трансплантата были замечены

в нескольких очагах, как отдельные гомогенные фрагменты.

В нескольких образцах отмечалось вялое формирование костной ткани, а преобладала фиброзно-волоконистая ткань и разбросанная, тонкая сеть костных трабекул.

### Обсуждение

Использование синтетических остеотропных материалов для замещения костных дефектов или создания адекватного объема костной ткани является эффективным лечением для пациентов, у которых возникла такая проблема, но они желают избежать операции по забору собственной кости (McAllister & Haghghat, 2007)

Костьзамещающие материалы, обладающие osteo-кондуктивными свойствами, позволяют новой костной ткани формироваться на своей поверхности. Идеальным считается результат, когда костьзамещающий материал полностью резорбируется и замещается на собственную кость пациента. Затем новая костная ткань проходит стадии функциональной адаптации, минерализации и ремоделирования (Ai-Aqi et al. 2008).

Депротенинизированный бычий минерал костной ткани (DBBM, Bio-Oss, Geistlich, Wolhusen, Швейцария) часто используется для замещения костных дефектов путем заполнения лунки удаленного корня, а также – в периодонтальной хирургии и дентальной имплантации. ДБМК, Bio-Oss рассматривается как медленно и не полностью резорбируемый костьзамещающий материал (Esposito et al. 2010).

Материал обладает (50% на 50%) osteoиндуктивными и osteoкондуктивными свойствами и в такой же пропорции резорбируется. Поэтому частицы материала



Bio-Oss находят в биопсиях через 5 и даже через 10 лет функционирования (Piattelli et al. 1999).

Другие биоматериалы – например, три кальций фосфат и нанокристаллический гидроксиапатит рассматриваются как 100% резорбируемые костьзамещающие материалы (Jensen et al. 2009).

Следует отметить, что многолетний опыт использования различных остеотропных материалов не установил существенных отличий в процессе заживления в тех случаях, когда применялись аутогенные, аллогенные, ксеногенные или аллопластические материалы.

Выбор того или иного остеотропного материала всегда зависит от опытности и предпочтения хирурга.

Проведенные многочисленные исследования *in vitro* и *in vivo* были направлены на то, чтобы оценить эффективность различных костьзамещающих материалов в процессах заживления, регенерации костной ткани и спрогнозировать результат их применения.

В литературе имеется очень много научных статей, посвященных изучению синтетических материалов на основе чистой фазы  $\beta$ -ТКФ, а так же других аллопластических материалов, как успешно применяемых остеотропных материалов.

Однако, очень немного исследований было посвящено применению двустороннего увеличения толщины нижней стенки гайморовой пазухи с применением двух различных материалов у одного и того же пациента.

Terheyden H, et al.(2004) применяли аутогенную кость, смешанную с биологически активным стеклом на экспериментальной стороне и чисто аутогенную кость на стороне контроля. Они отметили, что биологически ак-

тивные стеклянные частицы размером 300–355  $\mu\text{m}$  очень четко показывают объём, забираемый введенным остеотропным материалом, и, таким образом, появляется возможность динамического наблюдения за процессом резорбции аутогенного материала.

Публикации Yildirim M. et al.(2001) продемонстрировали два варианта применения различных комбинаций материалов. В первом варианте использовался материал ксеногенного происхождения НБК (неорганическая бычья кость) в комбинации с венозной кровью больного, а позже – с аутогенным костным материалом, полученным из внутри-ротового донорского участка.

Anselme K. et al. (2000) продемонстрировали убедительные рентгенологические результаты, свидетельствовавшие о том, что плотность кости и стабильность высоты подсаженного материала, сохранялись в течение 1.5 лет после операции синус лифта с применением НБК.

Valentini L. et al.(2000) ретроспективно оценил способность приживления 2-х различных систем имплантатов, которые использовались при операциях по увеличению толщины дна гайморовой пазухи. В одном случае применялась только НБК, а в другом – НБК смешивалась с деминерализованным сухим замороженным аллотрансплантатом.

Несмотря на многочисленные исследования, проведенные целым рядом авторов и полученные при этом положительные результаты, большинство хирургов до недавнего времени считали, что не имеет особого значения какой остеотропный материал был использован, т.к. результаты всегда были лучше, чем если бы была добавлена собственная кость.

Однако забор аутогенной кости, не важно откуда она была получена, – это всегда вторая операция, которая не бывает безразлична для больного и всегда несет в себе риски, связанные с воспалением донорского участка или другими осложнениями.

Проведенные нами клинические, радиологические, и гистологические исследования позволили сравнить и оценить уровень регенерации различных остеотропных материалов.

Анализ результатов проведенного исследования позволил сделать заключение, что применение синтетических остеокондуктивных материалов **easy-graft CLASSIC** и **easy-graft CRYSTAL** в реабилитации стоматологических больных обуславливают процесс формирования новой костной ткани, которая по количеству и качеству подобна собственной кости, и процесс регенерации протекает более благоприятно по сравнению с материалом ксеногенного происхождения.

Полученные результаты сравнения регенеративной способности материалов **easy-graft CLASSIC**, **easy-graft CRYSTAL** и материала Bio-Oss совпадают с результатами, предоставленными другими исследователями.

## Resume.

This study compared successful oral and implant surgery cases after sinus bone grafting using a synthetic bone graft material **easy-graft CRYSTAL** composed of HA and  $\beta$ -TCP (HA: $\beta$ -TCP=60:40) and a representative xenograft (BioOss). Relatively stable results were achieved clinically in both materials and histomorphometric bone healing was observed excellent comparable to the previous works of other researchers. Clinical and histological evaluations showed more satisfactory results after sinus grafting with **Clinical and histological evaluations showed satisfactory results after sinus grafting easy-graft CRYSTAL**. All the cases showed normal healing process without any complications and successful reconstruction of implants.

### Литература

- Васильев А.В. Котова-Лапоминская Н.В. Применение остеозамещающего материала «Биосит СР-Элкор» в хирургической стоматологии. Учебно-методическое пособие. Санкт-Петербург. – 2004.- 19с.
- Галахин К.А., Сидельников П.В. Применение материала Bio-Oss при костно-пластических операциях.-2003.-Современная стоматология.- №4.-С.101-102
- Ai-Aqi, Z.S., Alagl, A.S., Graves, D.T., Gerstenfeld, L.C. & Einhorn, T.A. (2008) Molecular mechanisms controlling bone formation during fracture healing and distraction osteogenesis. *Journal of Dental Research* 87: 107–118.
- Allori, A. C., Sailon, A. M. & Warren, S. M. (2008) Biological basis of bone formation, remodeling, and repair-part I: biochemical signaling molecules. *Tissue Eng Part B* 14, 259-273.
- Allori, A. C., Sailon, A. M. & Warren, S. M. (2008) Biological basis of bone formation, remodeling, and repair-part II: extracellular matrix. *Tissue Eng Part B Rev* 14, 275-283.
- Anselme K. Osteoblast adhesion on biomaterials. *Biomaterials* 2000; 21:667-681.
- Araujo, M. G. & Lindhe, J. (2005) Dimensional ridge alterations following tooth extraction. An experimental study in the dog. *J Clin Periodontol* 32, 212-218. P.642
- Askmyr, M., Sims, N. A., Martin, T. J. & Purton, L. E. (2009) What is the true nature of the osteoblastic hematopoietic stem cell niche? *Trends Endocrinol Metab* 20, 303-309.
- Atwood, D.A. (1957) A cephalometric study of the clinical rest position of the mandible. Part II. The variability in the rate of bone loss following the removal of occlusal contacts. *Journal of Prosthetic Dentistry* 7: 544–552.
- Atwood, D.A. (1979) Bone loss of edentulous alveolar ridges. *Journal of Periodontology* 50: 11–2, (special issue).
- Baldini, N., De Sanctis, M. & Ferrari, M. (2011) Deproteinized bovine bone in periodontal and implant surgery. *Dental Materials* 27, 61-70.
- Bergman, B. & Carlsson, G.E. (1985) Clinical long-term study of complete denture wearers. *The Journal of Prosthetic Dentistry* 53: 56–61.
- Bonewald, L. F. & Johnson, M. L. (2008) Osteocytes, mechanosensing and Wnt signaling. *Bone* 42, 606-615.
- Carlsson, G.E. & Persson, G. (1967) Morphologic changes of the mandible after extraction and wearing of dentures. A longitudinal, clinical, and X-ray cephalometric study covering 5 years. *Odontologisk Revy* 18: 27–54.
- Carlsson, G.E., Thilander, H. & Hedegard, B. (1967) Histologic changes in the upper alveolar process after extractions with or without insertion of an immediate full denture. *Acta Odontologica Scandinavica* 25: 21–43.
- Cohen, M. M., Jr. (2006) The new bone biology: pathologic, molecular, and clinical correlates. *Am J Med Genet A* 140, 2646-2706.
- Chazono M., Tanaka T., Kitasato S., Kikuchi T. and Marumo K ( 2008 ) Electron microscopic study on bone formation and bioresorption after implantation of beta-tricalcium phosphate in rabbit models *J Orthop Sci* 13( 6 ): 550-5.
- Cordaro L., Bosshardt D. D., Palattella P., Rao W., Serino G. ( 2008 ) Maxillary sinus grafting with Bio-Oss or Straumann Bone Ceramic: histomorphometric results from a randomized controlled multicenter clinical trial *Clin Oral Implants Res* 19( 8 ): 796-803.
- Evian, C.I., Rosenberg, E.S., Coslet, J.G. & Corn, H.(1982) The osteogenic activity of bone removed from healing extraction sockets in humans. *Journal of Periodontology* 53: 81–85.
- Jensen, S. S. et al. (2013). Influence of particle size of deproteinized bovine bone mineral on new bone formation and implant stability after simultaneous sinus floor elevation: a histomorphometric study in minipigs. *Clin Impl Dent Rel Res*.
- Jensen, S.S., Bornstein, M.M., Dard, M., Bosshardt, D.D. & Buser, D. (2009) Comparative study of biphasic calcium phosphates with different ha/tcp ratios in mandibular bone defects. A long-term histomorphometric study in minipigs. *J Biomed Mater Res. Biomater* 90: 171–181.
- Franz-Odendaal, T. A. (2011) Induction and patterning of intramembranous bone. *Front Biosci* 17, 3734-3746.
- Hedegard, B. (1962) Some observations on tissue changes with immediate maxillary dentures. *Dental Practice* 13: 70–78.
- Heitz-Mayfield, L.J.A. & Huynh-Ba, G. (2009) History of treated periodontitis and smoking as risks for implant therapy. *The International Journal of Oral & Maxillofacial Implants* 24 (Suppl.): 39–68.
- Hoppe, A., Guldal, N. S. & Boccaccini, A. R. (2011) A review of the biological response to ionic dissolution products from bioactive glasses and glassceramics. *Biomater.* 32, 2757-74.
- Huber A. and Weber F. E. ( 2009 ) Minimalinvasiver interner Sinuslift *J Cont Dent Educ* 12( 4 ) : 86-88.
- Kassolis, J.D., Scheper, M., Jham, B. & Reynolds, M.A. (2010) Histopathologic findings in bone from edentulous alveolar ridges: a role in osteonecrosis of the jaws. *Bone* 47: 127–130.
- Mercier, P. & Lafontant, R. (1979) Residual alveolar ridge atrophy: Classification and influence of facial morphology. *The Journal of Prosthetic Dentistry* 41: 90–100.
- Mouraret, S. et al. (2014) Cell viability after osteotomy and bone harvesting: comparison of piezoelectric surgery and conventional bur. *Int J. Oral Maxillofac Surg*.
- McAllister, B.S. & Haghghat, K. (2007) Bone augmentation techniques. *Journal of Periodontology* 78: 377–396.
- Petrokovsky, J., Starinsky, R., Arensburg, B. & Kaffe, I. (2007) Morphologic characteristics of bony edentulous jaws. *Journal of Prosthodontics* 16: 141–147.
- Pietrokovski, J. & Massler, M. (1967) Ridge remodeling after tooth extraction in rats. *Journal of Dental Research* 46: 222–231.
- Schopper, C.( 2003 ) The fluorohydroxyapatite (FHA) FRIOS Aligpore is a suitable biomaterial for the reconstruction of severely atrophic human maxillae. *Clin Oral Implants Res* 14, 743-9
- Skerry, T. M. (2008) The response of bone to mechanical loading and disuse: fundamental principles and influences on osteoblast/osteocyte homeostasis. *Arch Biochem Biophys* 473, 117-123.
- Souccacos, P. N., Johnson, E. O. & Babis, G. (2008) An update on recent advances in bone regeneration. *Injury* 39 Suppl 2, S1-4.
- Terheyden H, Jepsen S, M Iler B, Tucker MM, Rueger DC (2004). Sinus floor augmentation with simultaneous placement of dental implants using a combination of deproteinized bone xenografts and recombinant human osteogenic protein-1. *Clin Oral Implants Res* -10:510-521.
- Trombelli, L., Farina, R., Marzola, A., Bozzi, L., Liljenberg, B. & Lindhe, J. (2008) Modeling and remodeling of human extraction sockets. *Journal of Clinical Periodontology* 35: 630–639.
- Van der Stok, J., Van Lieshout, E. M., El-Massoudi, Y., Van Kralingen, G. H. & Patka, P. (2011) Bone substitutes in the Netherlands – a systematic literature review. *Acta Biomater* 7, 739-750.
- Valentini P, Abensur D, Densari D, Graziani JN, H mmerle C. Histological evaluation of Bio-Oss in a 2-stage sinus floor elevation and implantation procedure: A human case report. *Clin Oral Implants Res* – 2000. P. 9:59-64.
- Wahl, D. A. & Czernuszka, J. T. (2006) Collagen-hydroxyapatite composites for hard tissue repair. *Eur Cell Mater* 11, 43-56.
- Wennerberg, A. & Albrektsson, T. (2009) Effects of titanium surface topography on bone integration: a systematic review. *Clin Oral Implants Res* 20 Suppl 4, 172-184.
- Williams, D. F. (2009) On the nature of biomaterials. *Biomaterials* 30, 5897-5909.
- Yildirim M, Spiekermann H, Handt S, Edelhoff D. Maxillary sinus augmentation with the xenograft Bio-Oss and autogenous intraoral bone for qualitative improvement of the implant site: A histologic and histomorphometric clinical study in humans. *Int J Oral Maxillofac Implants* 2001;16:23-33.